Approche différente de la plastie narinaire

Dr. Hervé RASPALDO (Cannes)

SOCPRE - PARIS – 2009

AMCEP - MARSEILLE - 2015

- Difficile à appréhender
- Cicatrice / Rétraction
- Problème de la valve nasale
- Techniques classiques diverses et délicates:
  - Résections
  - Adduction
  - Enroulement

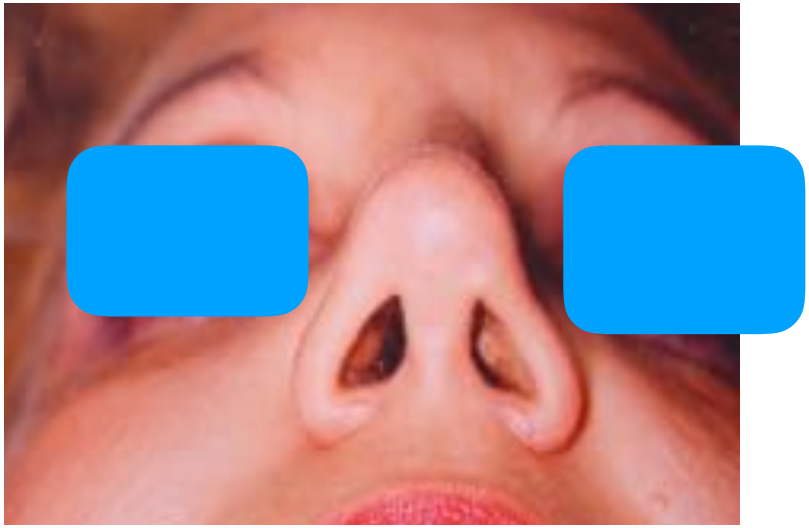

Beaucoup de rétractions, de sténoses.

Technique Classique

- **Résection 1ère**
- **Sutures « sans retour »**
- **Adduction de la narine**
- **Retrécissement de l'orifice narinaire**

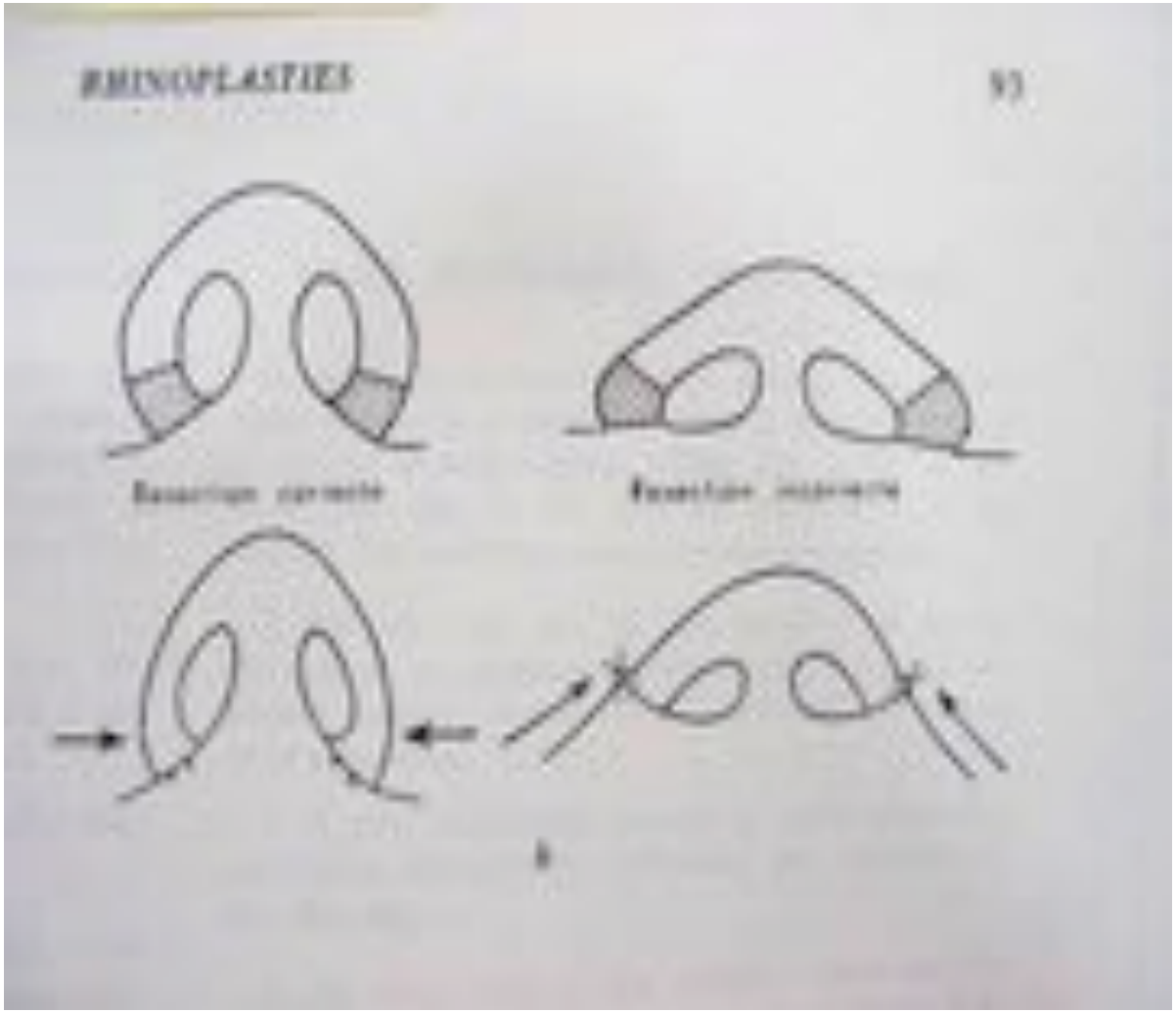

Plastie de Fente Naso-labiale ou des Sténoses Narinaires

Alternative de Sulsenti

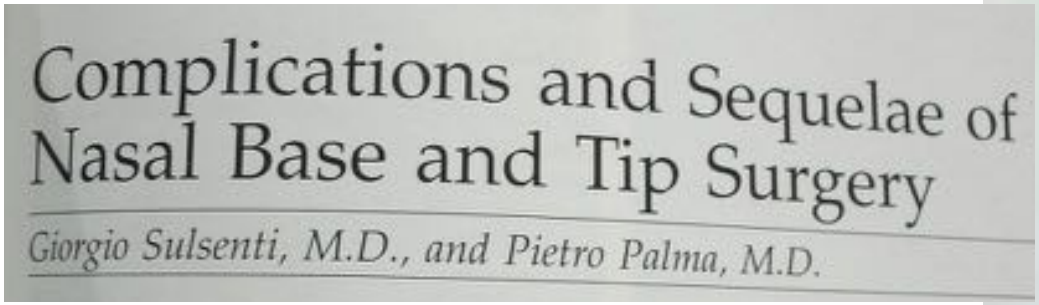

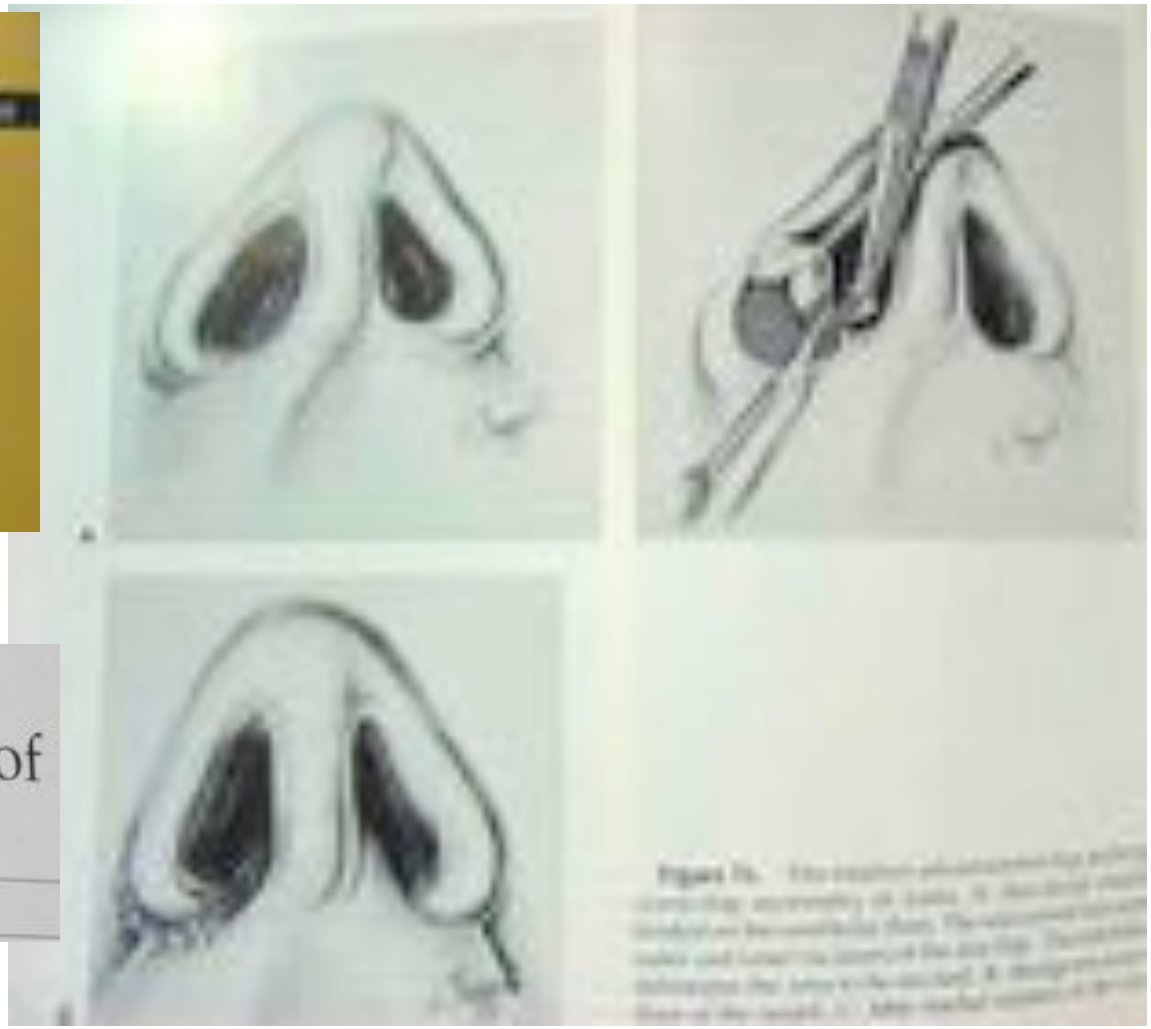

Ma Méthode

- **Le Lambeau d'enroulement**
  - Libération des parties molles alentour
  - Changement d'orientation de la narine
  - Bâti au Vicryl rapide 4/0 multipass
  - Résection une fois les deux narines mises en place
  - Sutures cutanées au Nylon 6/0 et 7/0
  - Stéristrip +/- Attelle thermoformable
- *Silastic dans 2 cas (récidives)*

Technique

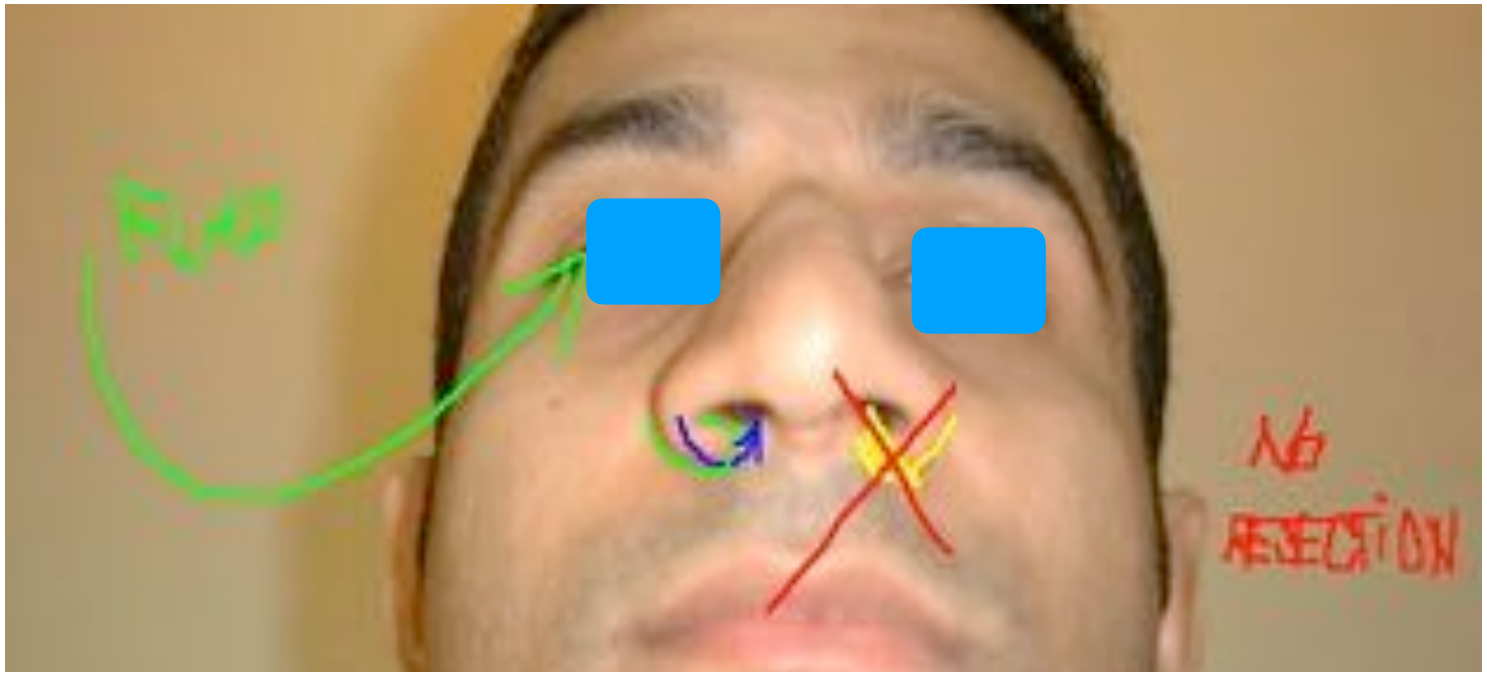

Technique du lambeau d’enroulement

Matériel

- 750 Rhinoplasties entre 1992 - 2007 (15 ans),
- dont **85 Plasties narinaires** (# 10 %)
- Sex ratio: 1 homme / 4 femmes
- Suivi moyen: 7 ans
- Résultat:
  - Consultations post-op à 1- 3 - 6 -12 mois; puis annuelle
  - Appréciation du médecin, du patient et sur photos avant-après
  - **75% bon, 24% moyen,** 1% mauvais

Résultats

- **75% bon, 24% moyen,** 1% mauvais
  - Incidents:
    - 3 Lâchages de suture= cicatrisation dirigée
    - Problème induit: changement de la forme; d'où, qqfois, nécessité d'un greffon columellaire
  - Complications liées à l'incision: 7
  - Complications propres à cette technique: 1

Résultats (suite)

- Complications liées à l'incision:
  - Chéloïde: 0
  - Marche d'escalier: 2
  - Dépigmentation: 2
  - Hyperpigmentation: 3 (nez raciaux)

- Complications propres:
  - Atrésie: 0
  - Synéchie: 0
  - Syndrome de la valve nasale: 0
  - **Obstruction nasale: 1 (**retrécissement du seuil narinaire + *Déviation Septale* + *Hypertrophie des Cornets)*

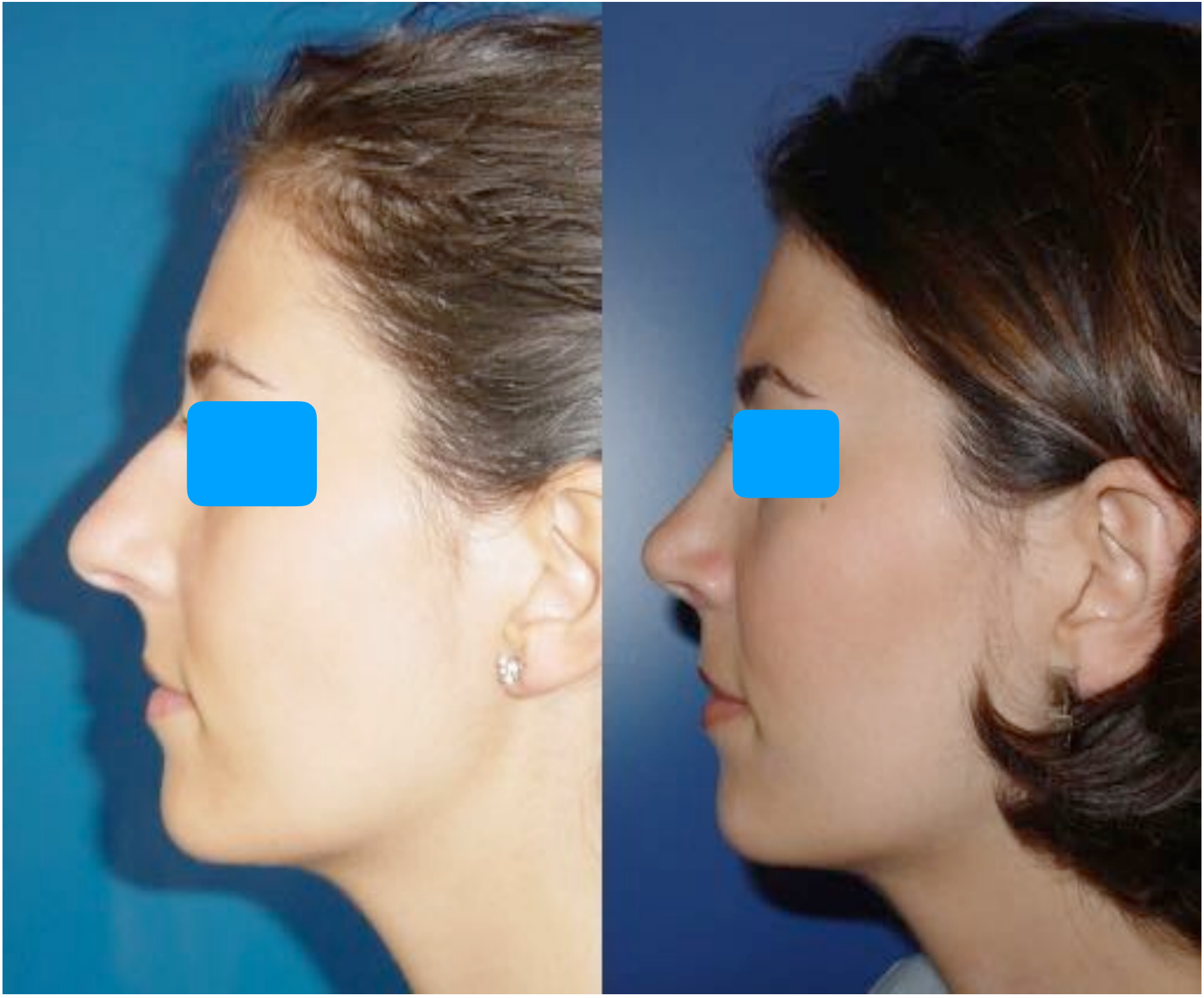

26 2 2

Rhinoplastie ethnique

Nez ethnique de type africain

- 6iè jour

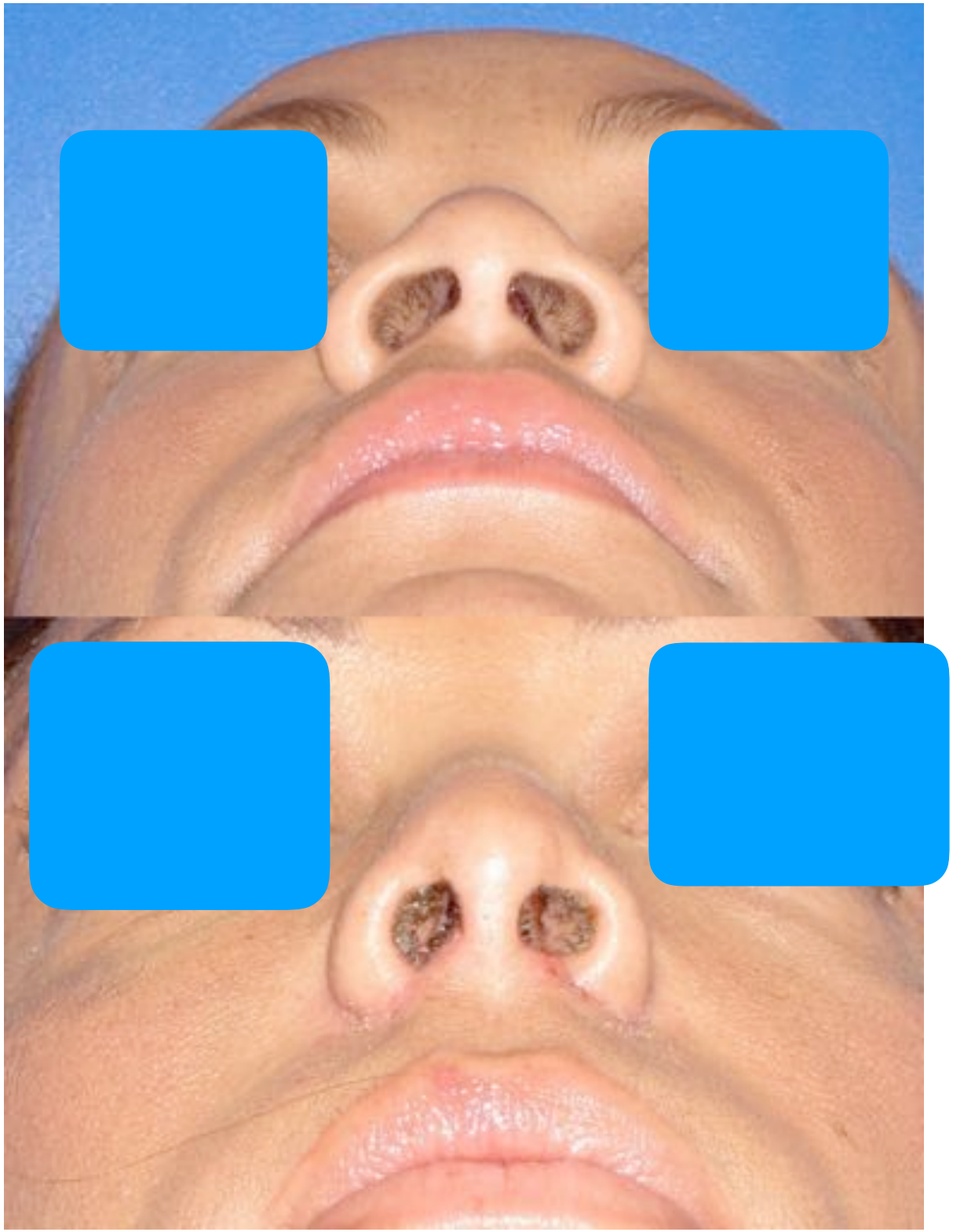

6° jour
12 mois

12 mois

Triangle mou de Converse «palmé»

Narines épaisses: technique du Pr Rudy Meyer (CH)

Narines épaisses: technique du Pr Rudy Meyer (CH)

Nez de type arabe

Conclusion

- Technique facile, logique, reproductible, peu traumatisante, ajustable aisément
- Excellente symétrie
- Lambeau tubulé, structuré, ayant la même consistance qu'une vraie narine que l'on peut placer et modeler à sa guise, selon l'anatomie et la demande du patient
- Adaptable à tout type de voie d'abord fermée ou ouverte…
- Attention aux peaux foncées, grasses
- Eviter les résections directes

Copyright Dr Hervé Raspaldo - www.raspaldo.ch